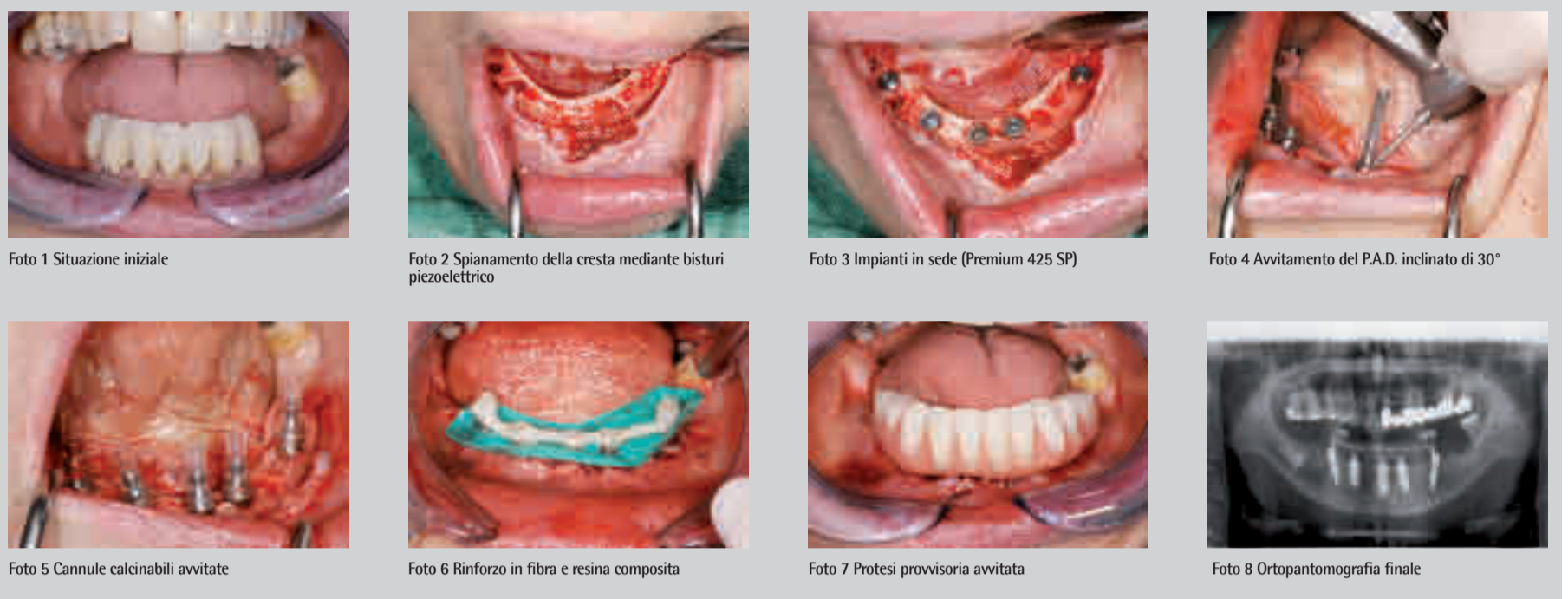


PAD CASO CLINICO N° 4

**Per gentile concessione del Dott. Claudio Bosisio, Bergamo. Si ringrazia per la collaborazione il laboratorio Carlo Malnati, Bergamo.**

**Anamnesi del paziente:** femmina di 62 anni. La paziente si presenta con una dentizione residua inadeguata per una soluzione protesica fissa che, comunque, viene richiesta dalla paziente.

**Piano di trattamento:** Si procede all'inserimento di una protesi avvitata a carico immediato su 5 impianti (i due distali inclinati di 30° per ampliare il poligono di appoggio della protesi e limitare il cantilever). La struttura è stata realizzata in fibre composite e resina acrilica.



PAD CASO CLINICO N° 5

**Per gentile concessione del Dott. Claudio Bosisio, Bergamo. Si ringrazia per la collaborazione il laboratorio Carlo Malnati, Bergamo.**

**Anamnesi del paziente:** femmina/63 anni. Presenta una situazione iniziale di dentizione residua insufficiente per una soluzione protesica fissa per lesioni cariose estese e parodontopatia. La paziente richiede una protesi fissa. Viene eseguita la bonifica dei denti residui 90 giorni prima dell'intervento di inserimento degli impianti.

**Piano di trattamento:** Protesi avvitata a carico immediato su 6 impianti (i due distali inclinati di 30° per evitare una chirurgia rigenerativa del seno mascellare e consentire il carico immediato degli impianti). Struttura in titanio e resina acrilica.

